Histologia dos Vasos Sanguíneos

Biologia Celular e Histologia

Elementos do grupo:

- Ana Filipa Ramos Fonseca, nº 10240403
- Laura Beatriz Luís de Caires, nº 10240690
- Mariana Serra Marques, nº 10241051
- Rafaela da Rocha Gomes, nº 10240523

INDÍCE

Introdução ---------- 3

ARTÉRIAS ---------- 3

Artérias Elásticas ---------- 3

Artérias Musculares ---------- 4

ARTERÍOLAS ---------- 5

VEIAS ---------- 6

VÉNULAS ---------- 7

CAPILARES ---------- 8

Conclusão ---------- 8

Webgrafia ---------- 9

Este trabalho foi realizado no âmbito da disciplina de Biologia Celular e Histologia, proposto pela docente Maria Rosário Martins. Este tem como objetivo aprofundar os nossos conhecimentos na histologia dos vasos sanguíneos, permitindo-nos distinguir as suas características morfológicas e o seu papel no sistema circulatório.

Os vasos sanguíneos são estruturas tubulares que fazem parte do sistema circulatório. Estes têm a função de transportar sangue por todo o corpo, levando oxigênio, nutrientes, hormonas e outras substâncias essenciais as células. Além disso, auxilia na remoção de resíduos produzidos nos processos catabólicos, como o dióxido de carbono.

Os vasos sanguíneos dividem-se em artérias (elásticas e musculares), veias (caracterizadas pelo seu calibre), arteríolas, vénulas e capilares. Cada tipo de vaso tem características e composições distintas que refletem as suas funções. As funções são diversas e podem ser, por exemplo: transporte de sangue sob alta pressão, como é o caso das artérias; trocas de substâncias, que ocorre nos capilares: ou até mesmo o retorno de sangue ao coração, pelas veias.

ARTÉRIAS

Artérias Elásticas

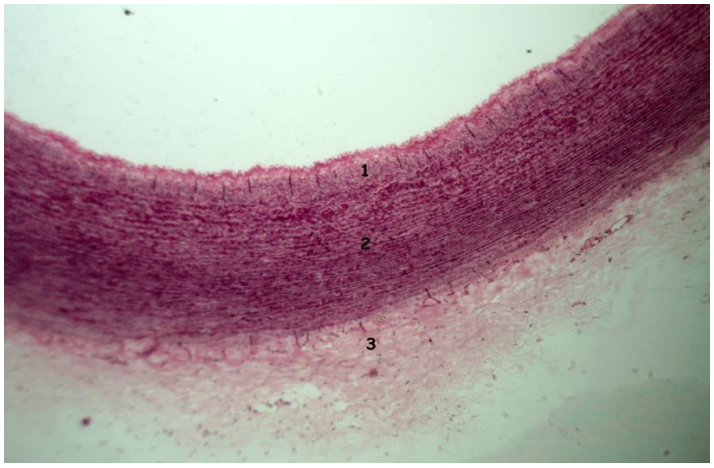

Legenda:

1 - Túnica Íntima

2 - Túnica Média

3 - Túnica Adventícia

Figura 1: Corte transversal de uma Artéria Elástica

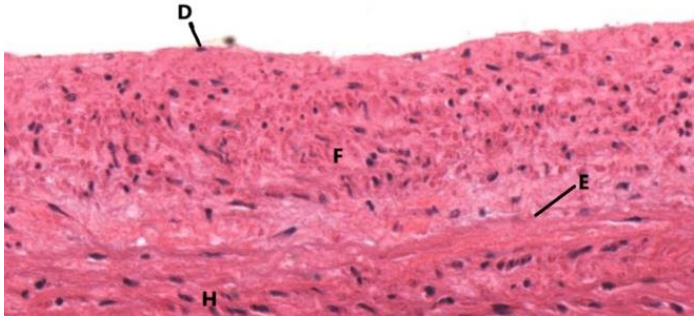

Legenda:

D - Núcleo de uma célula endotelial

E - Lâmina elástica interna

F - Subendotélio

H - Túnica média

Figura 2: Corte transversal da Artéria Aorta

Nas figuras é possível observar que as artérias elásticas são formadas por três camadas: a túnica íntima, a túnica média e a túnica adventícia.

A túnica íntima é constituída pelo endotélio (epitélio simples pavimentoso), que reveste o vaso internamente, e pelo subendotélio (delicada camada de tecido conjuntivo laxo). Entre a túnica íntima e a média observa-se uma lâmina elástica interna, contudo esta não é muito evidente nas artérias elásticas, pois é confundida com as lâminas elásticas presentes abundantemente na túnica média.

A túnica média, camada mais espessa, é constituída principalmente por lâminas elásticas dispostas concentricamente e entre elas situam-se células musculares lisas. A lâmina elástica externa não é distinguida.

A túnica adventícia é constituída por tecido conjuntivo laxo rico em fibras de colagénio e fibroblastos. Os vasos sanguíneos e os nervos podem ser observados na túnica adventícia das grandes artérias elásticas.

Artérias Musculares

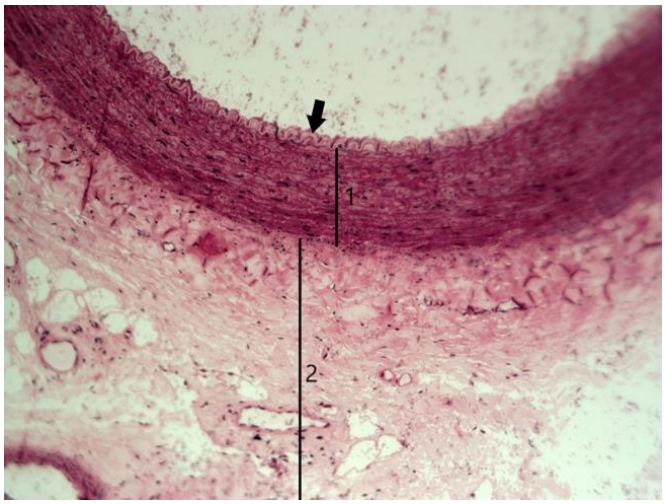

Legenda:

Seta - Túnica íntima

1 - Túnica média

2 - Túnica adventícia

Figura 3: Corte transversal de uma Artéria

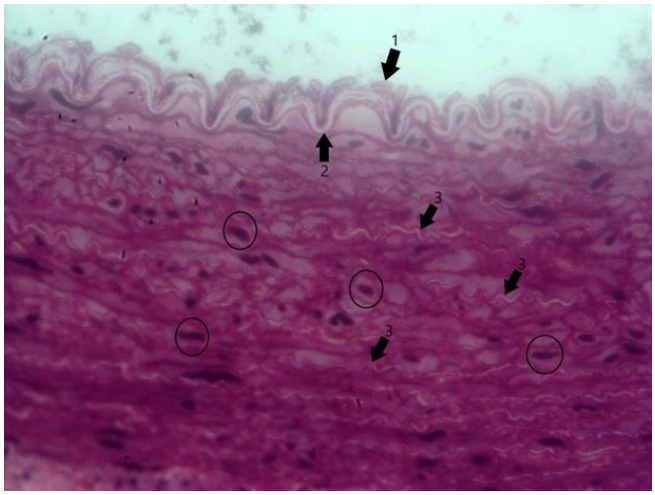

Legenda:

Seta 1 - Endotélio (epitélio simples pavimentoso)

Seta 2 - Lâmina elástica interna

Seta 3 - Lâminas elásticas da túnica média

Círculos - Células musculares lisas

Figura 4: Corte transversal de uma Artéria Muscular

Nas figuras é possível observar que a túnica íntima da artéria muscular, ao contrário do que acontece com a artéria elástica, possui uma lâmina elástica interna bem delimitada. Esta separa a túnica íntima da média e apresenta-se como uma faixa fenestrada de elastina que geralmente exibe ondulações devido à contração da camada de células musculares lisas da túnica média. A túnica média pode conter até 40 camadas de células musculares lisas dispostas concentricamente e apresenta uma redução significativa nos componentes elásticos e um aumento nas fibras musculares lisas.

Nos vasos maiores deste grupo, observa-se uma lâmina elástica externa fenestrada que separa a túnica média da túnica adventícia. Além disso, não se observam diferenças significativas na túnica adventícia.

ARTERÍOLAS

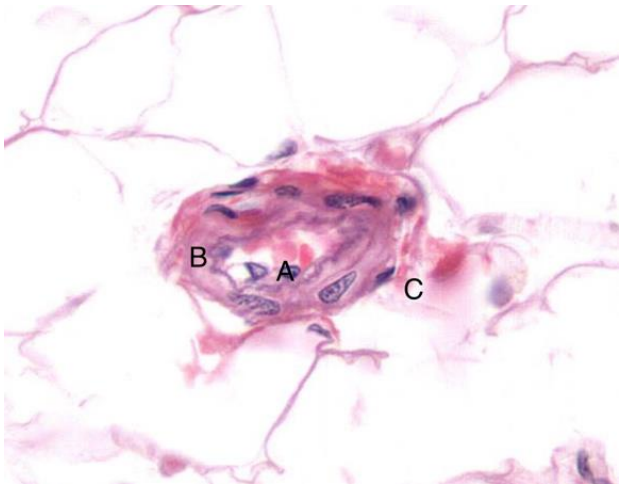

Legenda:

A - Núcleo de uma célula endotelial (túnica íntima)

B - Túnica média

C - Túnica adventícia

Figura 5: Corte longitudinal de uma Arteríola

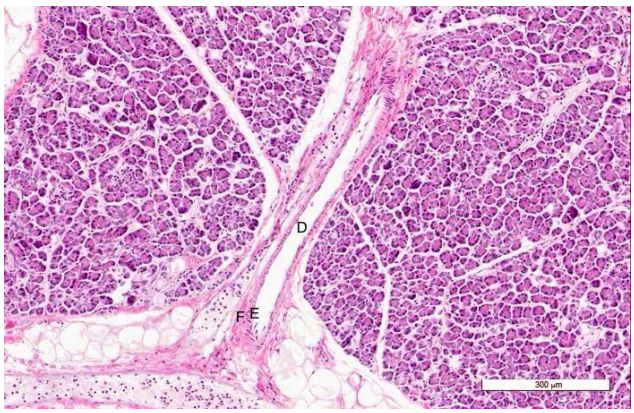

Figura 6: Corte longitudinal de uma Arteríola

Legenda:

D - Lúmen

E - Túnica íntima

F - Túnica adventícia

Nas figuras é possível observar que as arteríolas são vasos sanguíneos de pequeno calibre, com uma camada subendotelial muito fina. A sua túnica média é caracterizada por uma a três camadas de células musculares lisas, permitindo assim controlar o fluxo e a pressão sanguínea. Não possuem lâmina elástica externa e a interna só está presente nas arteríolas de maior calibre. A túnica adventícia é fina e pouco desenvolvida, adaptando-se à sua função de regular o fluxo vascular.

VEIAS

Figura 7: Corte longitudinal de uma Veia de médio calibre com válvula

Legenda:

A - Válvula

B - Túnica Íntima

D - Lúmen

E - Túnica média

F - Túnica adventícia

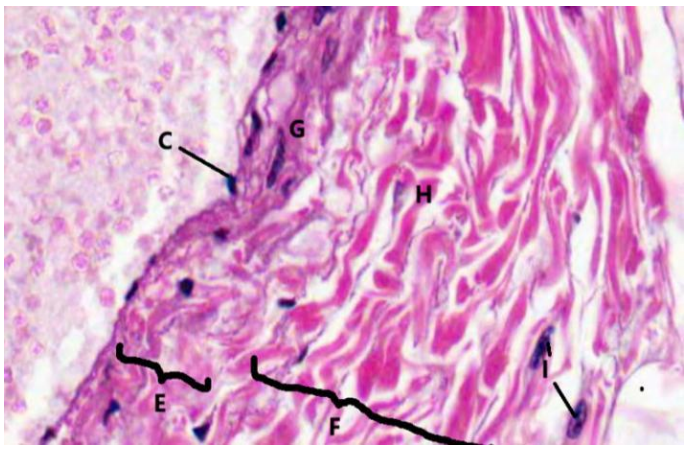

Figura 8: Corte longitudinal de uma Veia de médio calibre

Legenda:

- C - Endotélio/Túnica Íntima
- E - Túnica Média
- F - Túnica adventícia
- G - Fibras musculares lisas
- H - Fibras de colagénio
- I - Fibroblastos

As veias são vasos sanguíneos principais, que podem ser de calibre médio ou grande, com diferenças apenas na espessura e tamanho das suas túnicas. A túnica íntima é formada por endotélio e um subendotélio de tecido conjuntivo laxo e fino. Já a túnica média contém fibras musculares lisas e é mais estreita do que a adventícia, que é composta por tecido conjuntivo, fibras de colagénio, fibroblastos e fibras musculares lisas dispostas longitudinalmente. Nas veias de maior calibre, a adventícia pode apresentar vasos sanguíneos. Além disso algumas veias possuem válvulas, que são dobras da túnica íntima revestidas por endotélio, tecido conjuntivo e fibras elásticas.

VÉNULAS

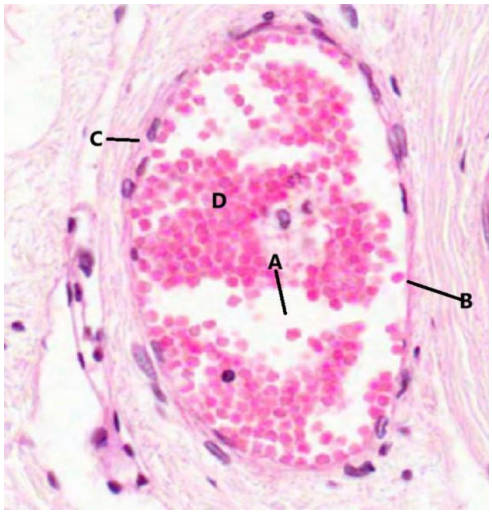

Figura 9: Corte transversal de uma Vénula da glândula suprarrenal

Legenda:

- A - Lúmen
- B - Endotélio
- C - Fibras musculares lisas
- D - Hemácias

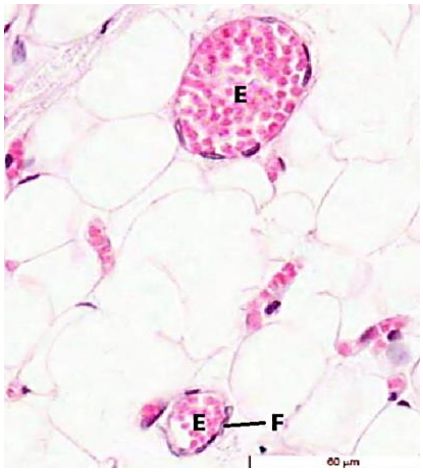

Legenda:

E - Vénulas

F - Péricito

Figura 10: Corte transversal de uma Vénula da glândula

As vénulas são vasos sanguíneos de menor calibre. Estas apresentam uma túnica íntima composta por endotélio e uma camada subendotelial muito fina. Na túnica média, apenas as vénulas de maior porte possuem uma ou duas camadas descontinuas de fibras musculares lisas, enquanto nas vénulas menores essas fibras são substituídas por péricitos. A túnica adventícia é formada por tecido conjuntivo e, em geral, é bastante fina.

CAPILARES

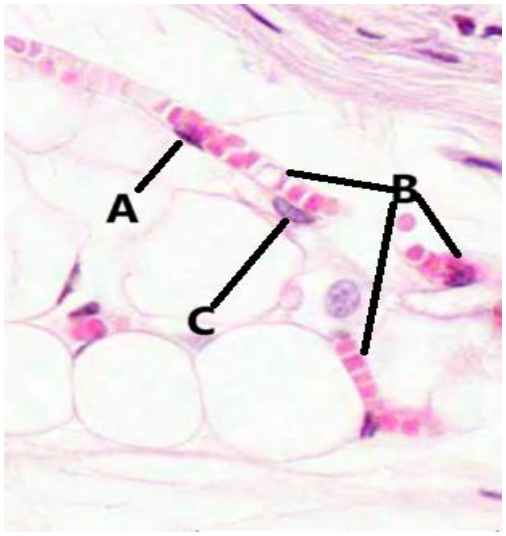

Legenda:

A - Célula endotelial

B - Capilares em corte longitudinal

C - Péricito

D - Capilar em corte transversal

Figura 11: Corte longitudinal de um Capilar

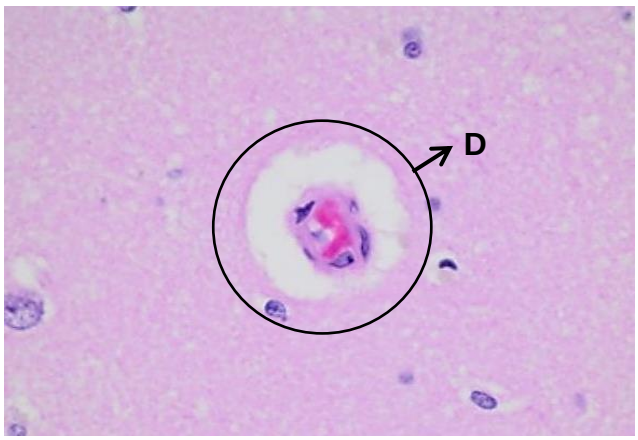

Figura 12: Corte transversal de um Capilar

Legenda:

D - Capilar em corte transversal

Existem três tipos de capilares: capilares contínuos, capilares fenestrado e capilares sinusoides.

Os capilares contínuos não possuem fenestras, a sua membrana basal é contínua e apresentam junções de oclusão, o que os torna menos permeáveis. Este é o tipo mais comum de capilares e está presente em quase todos os tecidos do corpo.

Já os capilares fenestrados apresentam células endoteliais com pequenas fenestras e uma quantidade menor de junções de oclusão, o que aumenta sua permeabilidade. São encontrados principalmente em tecidos especializados, como os rins e o intestino delgado.

Por fim, os capilares sinusoides, apresentam maior diâmetro, grandes fenestras e poucas junções de oclusão. Estas características permitem a presença de macrófagos. Além disso estes capilares podem ser encontrados em tecidos como o fígado, o baço e a medula óssea.

CONCLUSÃO

A realização deste trabalho ajudou-nos a alargar os nossos conhecimentos sobre a organização estrutural e funcional dos vasos sanguíneos, tal como as suas relações, tornando assim o sistema circulatório um processo fisiológico sustentável e equilibrado.

Além disso, a aplicação de técnicas histológicas reforça a nossa capacidade de identificar alterações patológicas, contribuindo para a prevenção, diagnóstico e tratamento de doenças vasculares.

Desta forma, a histologia dos vasos sanguíneos não apenas enriquece o nosso entendimento sobre a anatomia e fisiologia dos mesmos, mas também se torna uma ferramenta indispensável para expandir os horizontes no que toca ao conhecimento biomédico e clínico.

WEBGRAFIA

https://histologyguide.com/